

Fractura completa de estrés de escafoides tarsiano en corredora de mediofondo. A propósito de un caso

Complete stress fracture of the tarsal navicular in middle-distance runner. Case report

López Capapé D¹, Igualada Blázquez C^{1,2}, Ortiz Espada A¹, Quiroga M¹

¹ Clínica CEMTRO, Madrid. ²Servicio de Cirugía Ortopédica y Traumatología. Hospital General Universitario Gregorio Marañón, Madrid, España.

Resumen

Presentamos el caso de una joven atleta de medio fondo que presentó una fractura de estrés completa del escafoides tarsiano de su pie izquierdo. Tras la sospecha clínica el diagnóstico se hizo con radiografías simples, existiendo un desplazamiento de 2 mm entre los fragmentos. Por ello, el tratamiento indicado fue quirúrgico mediante fijación interna percutánea con un tornillo. La evolución fue completamente satisfactoria, reiniciando sus entrenamientos de carrera a los cuatro meses.

Las fracturas de estrés de escafoides deben sospecharse en atletas y practicantes de otros deportes en los que existe carrera y salto, que presenten dolor en el mediopie. El diagnóstico precoz y el tratamiento adecuado dan un buen pronóstico a esta lesión, mientras que el retraso en el diagnóstico o un tratamiento inadecuado pueden traer graves consecuencias, incluida la imposibilidad para continuar con la práctica deportiva. En fracturas completas y desplazadas creemos que el tratamiento de elección es quirúrgico.

Palabras clave:

Fractura de estrés, escafoides tarsiano, deporte.

Abstract

The case of a young middle-distance runner with a complete stress fracture of the tarsal navicular bone of her left foot. Clinical suspicion and plain x-rays confirm the diagnosis, with a gap between the fragments of 2 mm. Surgical treatment was performed by percutaneous reduction and internal fixation with a screw. Patient came back to her running trainings in 4 months.

Navicular stress fractures should be suspected in athletes and practitioners of other sports that include running and jumping with midfoot pain. Early diagnosis and appropriate treatment could result in good functional recovery, but delay in diagnosis or insufficient treatment could have important consequences and difficult to come back to sports. In our opinion complete and displaced fractures have to be operated.

Key words:

Stress fracture, tarsal navicular, sport.

Introducción

Las fracturas de estrés de escafoides tarsiano fueron consideradas inicialmente fracturas poco frecuentes, con una incidencia de 0,7% a 2,4% de todas las fracturas por fatiga [1-3]. Debido a las nuevas técnicas diagnósticas y a un mayor conocimiento de estas fracturas, representan un 14%

de todas las fracturas de estrés en algunas series [4]. Este tipo de fracturas son frecuentes en corredores de medio fondo y en saltadores, llegando a representar el 73,1% de todas las fracturas por fatiga en este tipo de atletas [2][4]. También se han descrito en jugadores de baloncesto, fútbol, tenis y otros deportes en los que existe la carrera y el salto como gestos fundamentales.

La edad media de aparición de estas fracturas es 22 años [5] y su historia es dolor mal localizado en el dorso del pie, referido hacia el tobillo o hacia el arco plantar interno. El paciente mejora con reposo y no suele estar incapaz

Correspondencia

D López Capapé
Clínica CEMTRO Avda. Ventisquero de la Condesa 42, 28035 Madrid, España.
E-mail: david.lopezcapape@clinicacentro.com

citado para la carga en el pie salvo que la fractura se haga completa. En las radiografías iniciales no se suelen ver líneas de fractura o a veces se visualizan pero pasan desapercibidas, por lo que es importante un diagnóstico de sospecha ante dolor en el mediopie en deportistas que corran o salten. El intervalo desde la aparición de síntomas hasta el diagnóstico definitivo es siete meses de media [5]. En la bibliografía la prueba de imagen más empleada para el diagnóstico y seguimiento es la tomografía axial computarizada. La gammagrafía ósea y la resonancia magnética son más sensibles y han sido cada vez más utilizadas. Hay menos estudios con resonancia magnética posiblemente por el coste de la misma [6][7].

La fractura suele comenzar con un trazo proximal y dorsal en el tercio medio del escafoides tarsiano, que se extiende hacia plantar y distal cuando la fractura es completa. Esta localización se corresponde con la zona de menor vascularización del escafoides y con una zona de transición de transmisión de cargas entre el primer dedo y el segundo y tercer dedo, llamada «N spot» [5][7].

Se han descritos varios tipos de tratamiento para estas fracturas, incluyendo el reposo, la inmovilización, con o sin apoyo del miembro afecto, y el tratamiento quirúrgico. Pero el tratamiento ideal es controvertido al tratarse de pacientes con alta demanda deportiva y necesidad de reincorporarse lo antes posible a sus actividades.

I Caso clínico

Atleta de 16 años de edad, corredora de 800 metros, que comenzó con molestias y dolor insidioso en tobillo y pie izquierdo, sin limitaciones evidentes para completar sus entrenamientos, incluso la participación en competiciones de campo a través. Inicialmente se realizaron radiografías simples sin evidenciarse lesiones osteoarticulares agudas. Como antecedentes traumatológicos, la paciente tenía historia de esguinces de tobillo y había tenido tratamiento rehabilitador por inestabilidad externa de tobillo izquierdo.

Se pidió una resonancia magnética, pero el tiempo de espera para realizarla fue de un mes, durante el cual la joven atleta continuó con sus entrenamientos y competiciones, a pesar de las molestias y de quejarse de dolor leve en su pie izquierdo.

Durante una sesión de entrenamiento, mientras practicaba carrera sobre pista, la paciente presentó un dolor brusco en el pie izquierdo que le dificultó la deambulacion. Acudió a nuestra consulta con tumefacción leve del mediopie, impotencia funcional y dolor a palpación en dorso de escafoides tarsiano. Con el diagnóstico de sospecha de fractura por fatiga se realizaron radiografías simples del pie, confir-

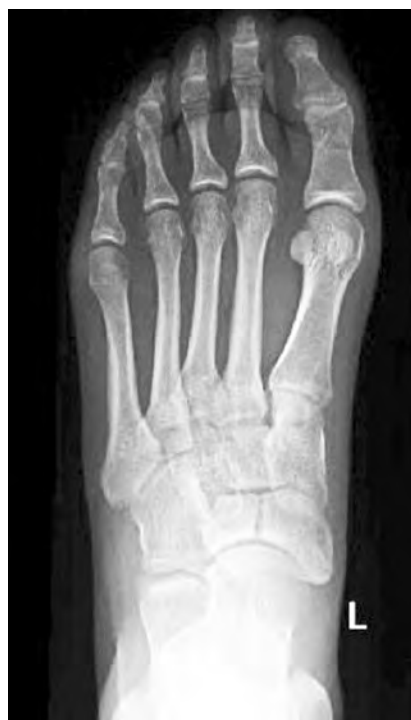

Fig. 1. Radiografía simple dorso-plantar, con fractura completa de tercio medio de escafoides y espacio interfragmentario de 2 mm.

mando la mencionada fractura (figura 1). La fractura era completa y se localizaba, en el plano sagital, en la unión del tercio lateral con los dos tercios mediales del escafoides. La separación entre los dos fragmentos era de 2 mm aproximadamente.

Al tratarse de una paciente con alta demanda funcional y necesidad de una rápida recuperación para reincorporarse a su actividad deportiva, así como por presentar la fractura con un espacio interfragmentario de 2 mm, se decidió el tratamiento quirúrgico para conseguir una reducción anatómica de los fragmentos y una rápida movilización del pie y tobillo.

Efectuamos reducción cerrada y fijación percutánea con un tornillo (Acutrak STD®) a compresión, introducido de medial a lateral (Figura 2). El cierre cutáneo se efectuó con un punto de sutura. El tobillo y el pie fueron inmovilizados con una férula durante 18 días. Se realizó control mediante radiología simple y TAC, comprobando el mantenimiento de la reducción y la buena colocación del tornillo (Figura 3). La paciente permaneció seis semanas en descarga del miembro afecto y a partir de ese momento se autorizó la carga parcial progresiva usando ortesis tipo *walker*. La radiografía, a los 40 días de la cirugía, mostraba buena evolución de la fractura. A las ocho semanas la paciente no presentaba dolor y en la radiografía se observan signos de

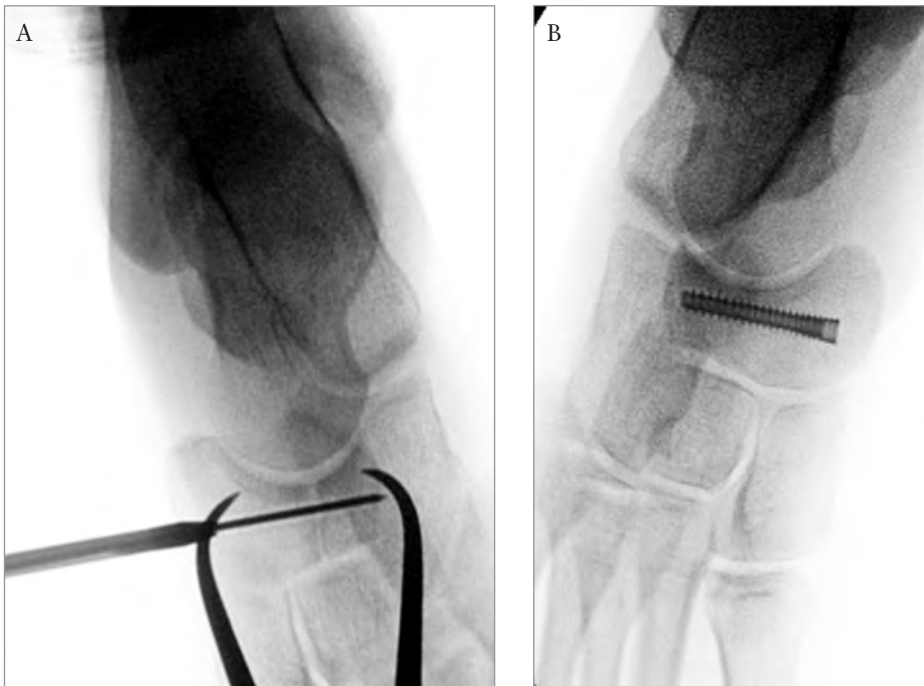


Fig. 2. a, b) Escopia intraoperatoria; colocación percutánea de tornillo canulado a compresión.

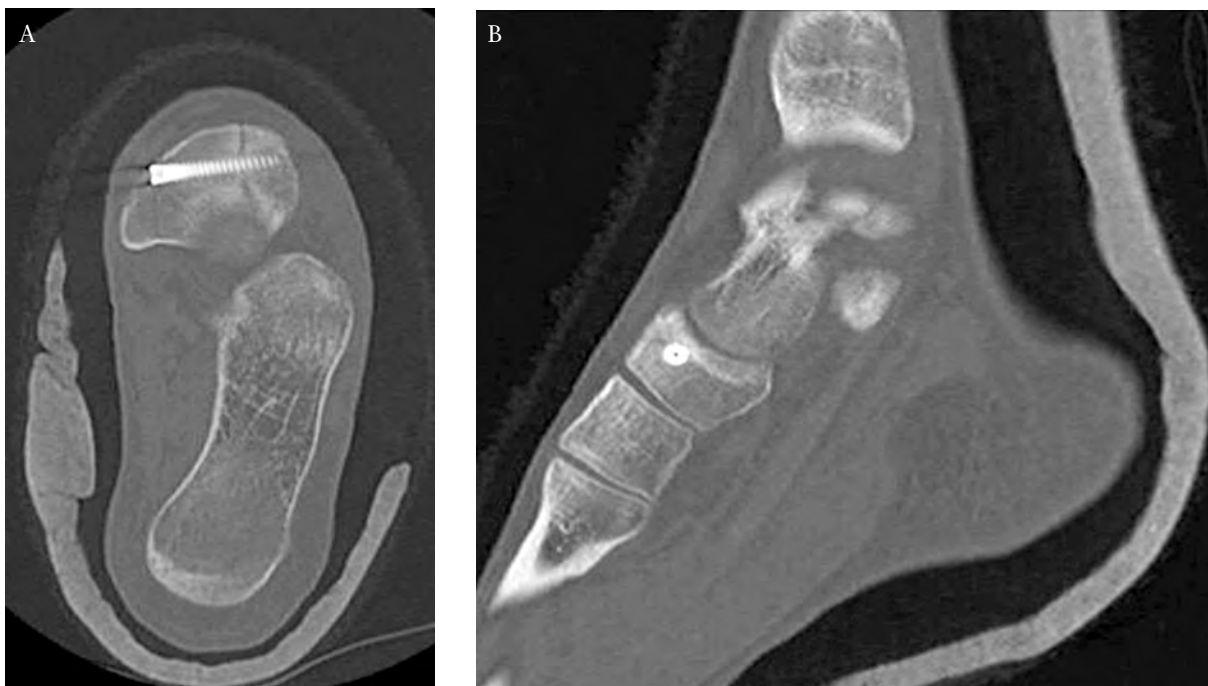

Fig. 3. TAC tras la reducción de la fractura con espacio interfragmentario menor de 1 mm.

consolidación ósea, por lo que se autorizó la carga total del miembro afecto, sin necesidad de usar ortesis. Durante las semanas ocho a 12 se realizó un trabajo alternativo en bicicleta, piscina y gimnasio, para empezar la carrera a pie al cuarto mes de forma progresiva.

Discusión

Las fracturas de estrés del escafoides tarsiano son cada vez más frecuentes debido al aumento de actividad deportiva y a los nuevos métodos diagnósticos. Son un espectro de lesión por fatiga del hueso escafoides que va desde la reacción de

estrés hasta la fractura completa y desplazada, que es una condición grave. En un meta-análisis concluyen que el tratamiento ideal para este tipo de fracturas es la inmovilización durante seis semanas y descarga, no habiendo diferencias con el tratamiento quirúrgico, mostrando peores resultados en los tratamientos mediante inmovilización y apoyo precoz del miembro afecto [9]. La mayor parte de los estudios no hacen distinción entre el tipo de fractura, incompleta o completa, desplazada o no desplazada, y no incluyen en muchos de ellos las fracturas completas desplazadas [5]. Los únicos dos estudios donde hacen distinción entre los diferentes patrones de fractura son dos series de casos que concluyen un mayor riesgo de pseudoartrosis y retraso de consolidación para las fracturas completas desplazadas, siendo el tratamiento idóneo inicial la cirugía [10-12]. El tratamiento más adecuado para las fracturas de fatiga del escafoide tarsiano completas, con desplazamiento mayor de 1 mm, es quirúrgico. La técnica percutánea puede obtener excelentes resultados con una mínima agresión quirúrgica. ■

REFERENCIAS BIBLIOGRÁFICAS

1. Towne LC, Blazina ME, Cozen LN. Fatigue fracture of the tarsal navicular. *J Bone Joint Surg (Am)* 1970; 52-A:376-8.
2. Khan KM, Brukner PD, Kearney C, Fuller PJ, Bradshaw CJ, Kiss ZS. Tarsal navicular stress fracture in athletes. *Sports Med* 1994; 17:65-76.
3. Hulkko A, Orava S, Peltokallio P, Tulikoura I, Walden M. Stress fracture of the navicular bone: nine cases in athletes. *Acta Orthop Scand* 1985; 56:503-5.
4. Bennell KL, Malcolm SA, Thomas SA, Wark JD, Brukner PD. The incidence and distribution of stress fractures in competitive track and field athletes. A twelve-month prospective study. *Am J Sports Med* 1996; 24:211-7.
5. Torg JS, Pavlov H, Cooley LH, Bryant MH, Arnoczky SP, Bergfeld J, Hunter LY. Stress fractures of the tarsal navicular: A retrospective review of twenty-one cases. *J Bone Joint Surg (Am)* 1982; 64-A:700-12.
6. Kiss ZS, Khan KM, Fuller PJ. Stress fractures of the tarsal navicular bone: CT findings in 55 cases. *Am J Radiol* 1993; 160:111-5.
7. Khan KM, Fuller PJ, Brukner PD, Kearney C, Burry HC. Outcome of conservative and surgical management of navicular stress fracture in athletes. Eighty-six cases proven with computerized tomography. *Am J Sports Med* 1992; 20:657-66.
8. Potter NJ, Brukner PD, Makdissi M, Crossley K, Kiss ZS. Navicular stress fractures. Outcomes of surgical and conservative management. *Br J Sports Med* 2006; 40:692-5.
9. Torg JS, Moyer J, Gaughan JP, Boden BP. Management of tarsal navicular stress fractures. Conservative versus surgical treatment: a meta-analysis. *Am J Sports Med* 2010; 38:1048-53.
10. Fitch KD, Blackwell JB, Gilmour WN. Operation for the non-union of stress fracture of the tarsal navicular. *J Bone Joint Surg (Br)* 1989; 71-B:105-10.
11. McCormick JJ, Bray CC, Davis WH, Cohen BE, Jones CP, Anderson RB. Clinical and computed tomography evaluation of surgical outcomes in tarsal navicular stress fractures. *Am J Sports Med* 2011; 20:1-8.
12. Saxena A, Fullem B. Navicular stress fractures: a prospective study on athletes. *Foot Ankle Int* 2006; 27:917-21.

Conflicto de intereses

Los autores no hemos recibido ayuda económica alguna para la realización de este trabajo. Tampoco hemos firmado ningún acuerdo por el que vayamos a recibir beneficios u honorarios por parte de alguna entidad comercial. Ninguna entidad comercial ha pagado, ni pagará, a fundaciones, instituciones educativas u otras organizaciones sin ánimo de lucro a las que estamos afiliados.